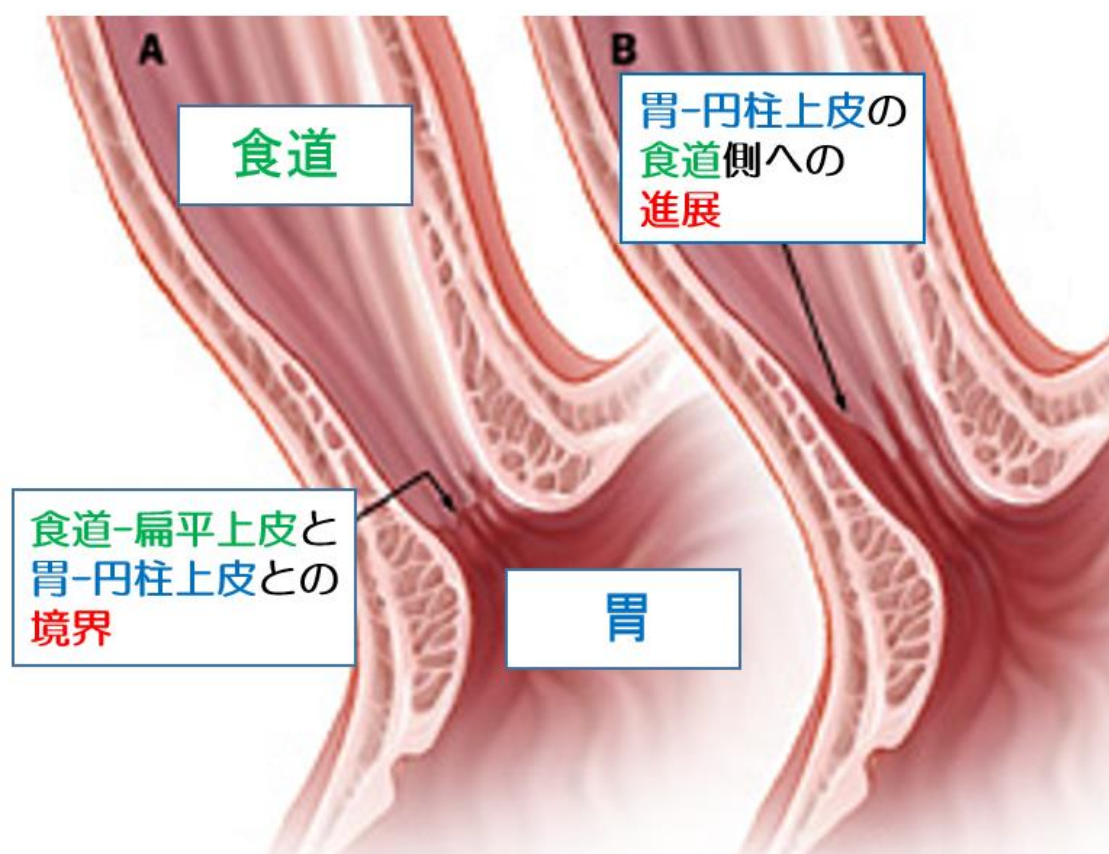
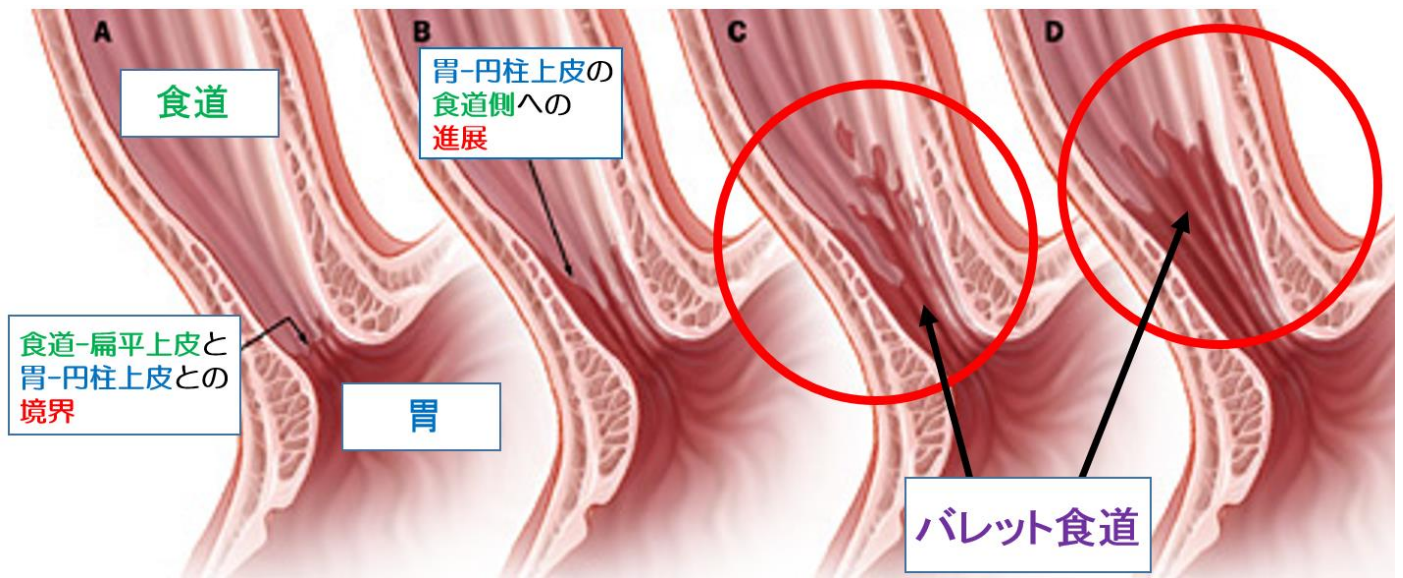


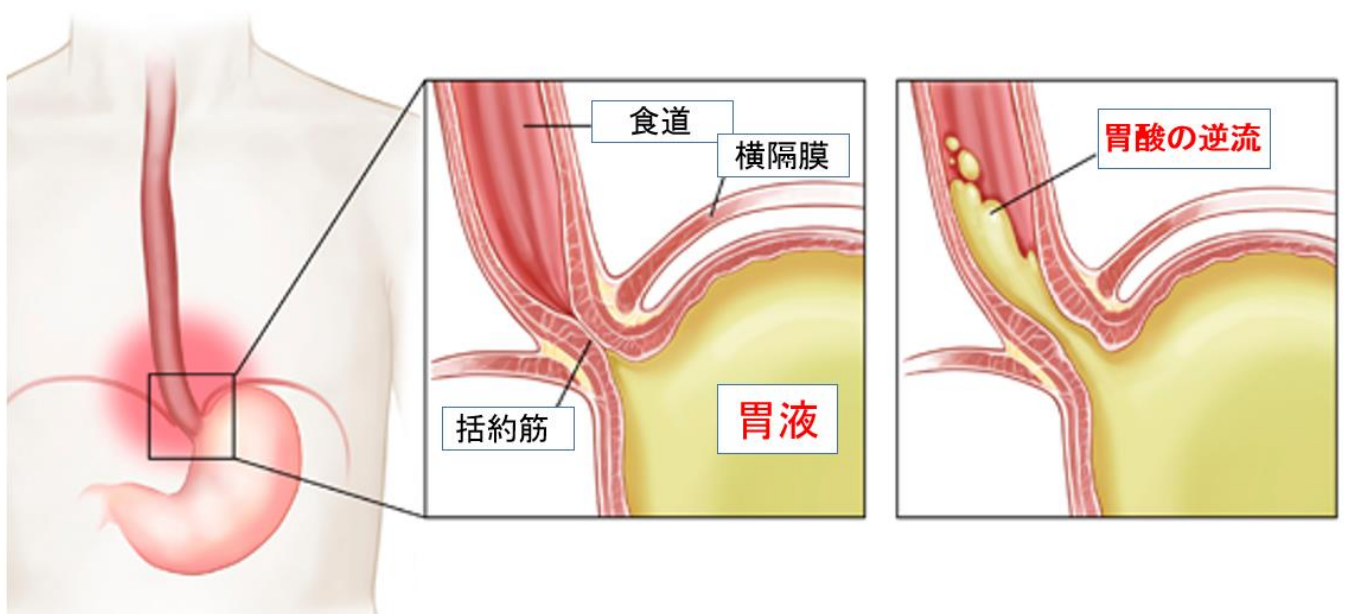
QA バレット食道とは

食道の粘膜は**扁平上皮**（へんぺいじょうひ）という粘膜でおおわれていますが、それが胃腸の粘膜に似た**円柱上皮**に置き換わった状態を、その報告者の名前から**バレット食道**と呼びます。

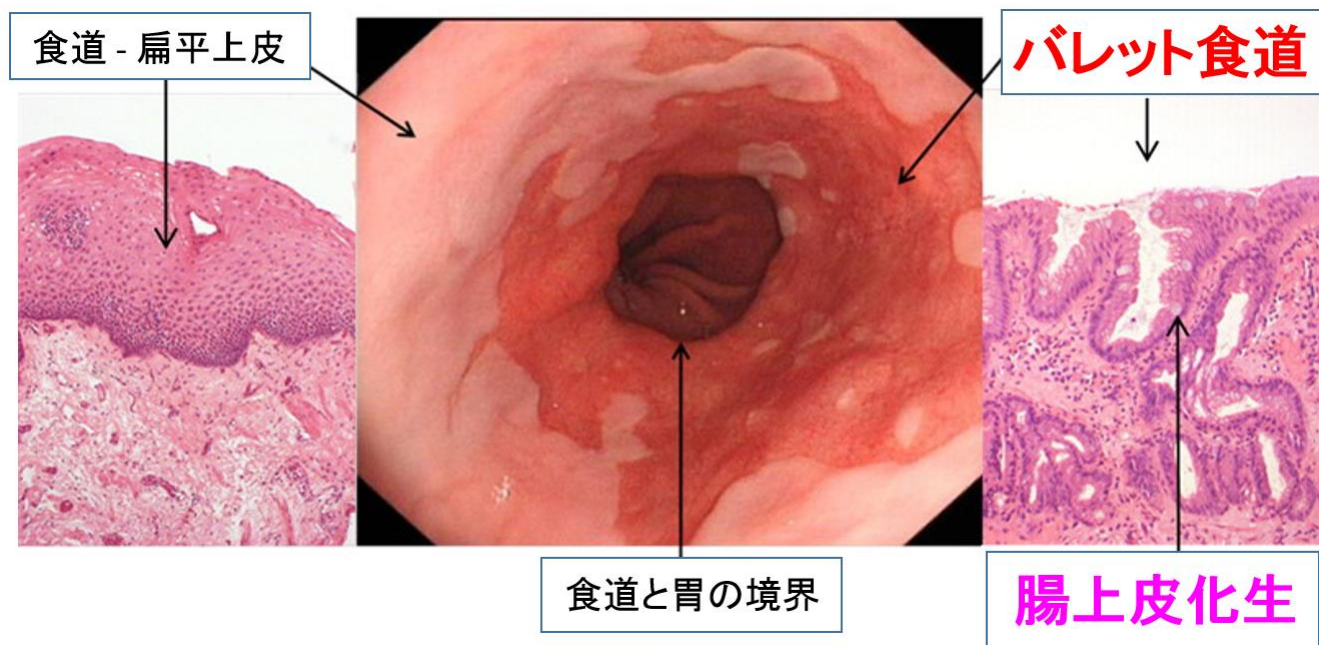




胃酸の逆流（**逆流性食道炎**）により食道粘膜が炎症を繰り返し、細胞が変化して発生します。



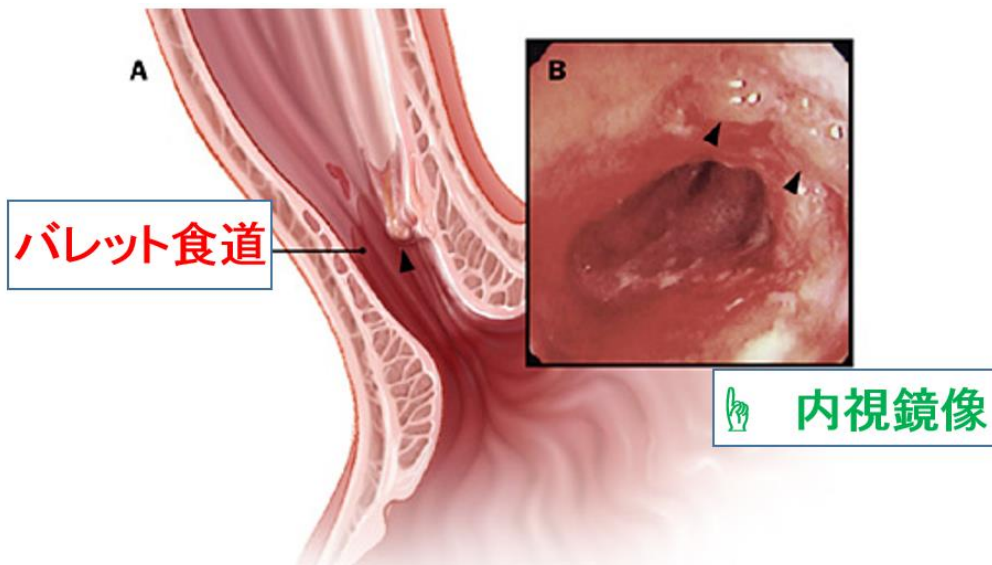
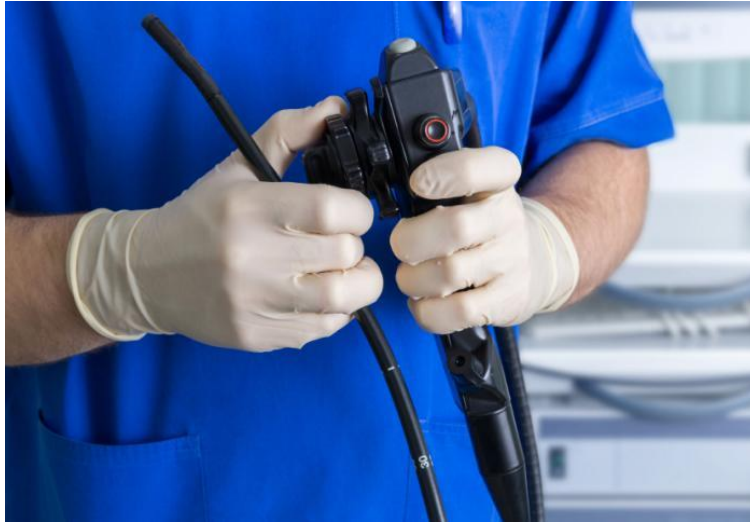しばしば、「腸上皮化生」というがんになりやすい細胞を含みます。



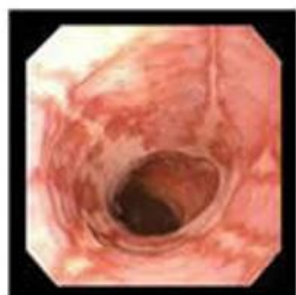
症状は、逆流性食道炎にみられる胸やけや苦い水があがる（吞酸；どんさん）などですが、まったく症状のない人も少なくありません。



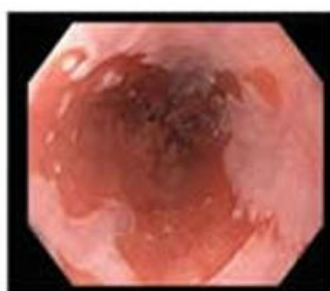診断には**内視鏡検査**が必要です。



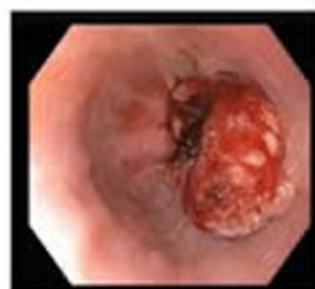バレット食道は、**食道腺がん**になるリスクが高く、**内視鏡検査**を**定期的**に行う必要があります。



逆流性食道炎




バレット食道



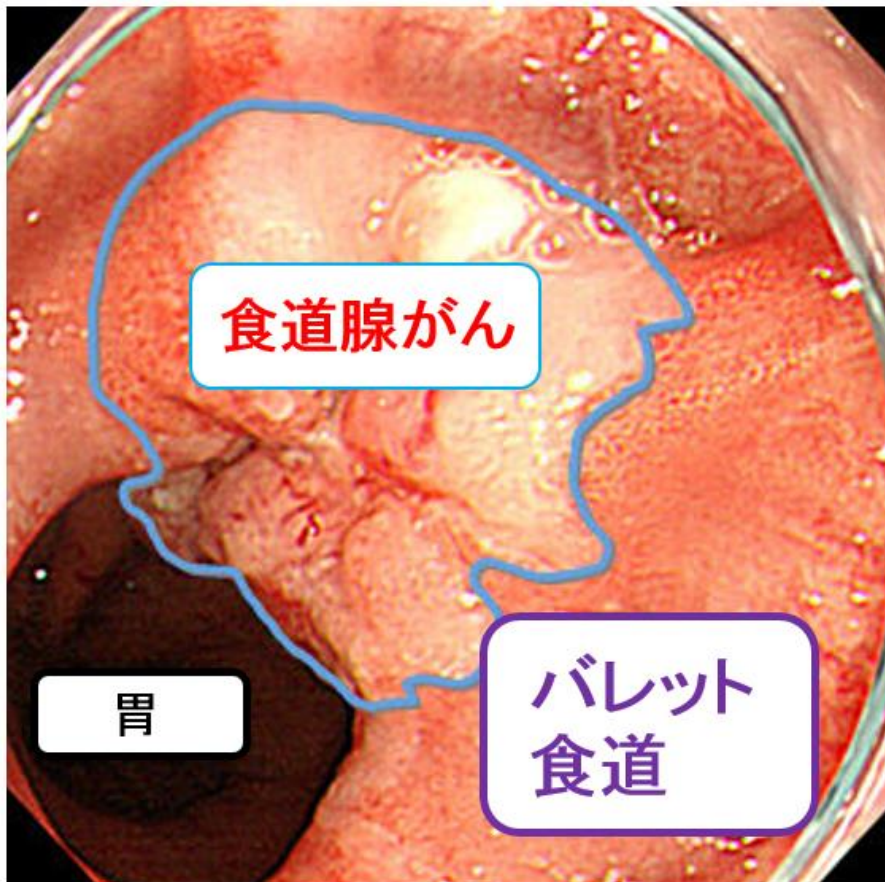食道がん

また、**バレット食道**にならないよう、**逆流性食道炎**をしっかりと治療することも大切です。



補 足

日本では、**食道がん**の90%以上は「**扁平上皮がん**」というタイプのがんですが、**バレット食道**からは「**腺がん**」が発生します。これは、欧米に多いタイプの**がん**で、日本でも食生活の欧米化に伴い、今後増加することが予測されています。



バレット食道は、病変が3cm未満の**ショートバレット食道 (SSBE)** と3cm以上の**ロングバレット食道 (LSBE)** とに大きく分けます。

