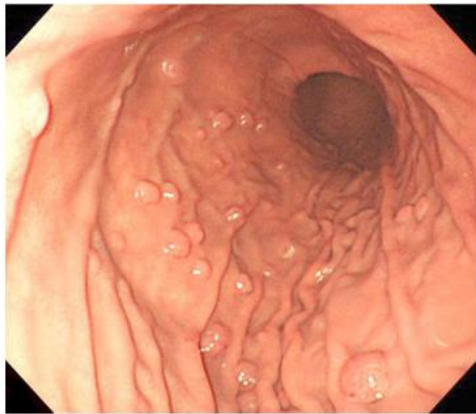


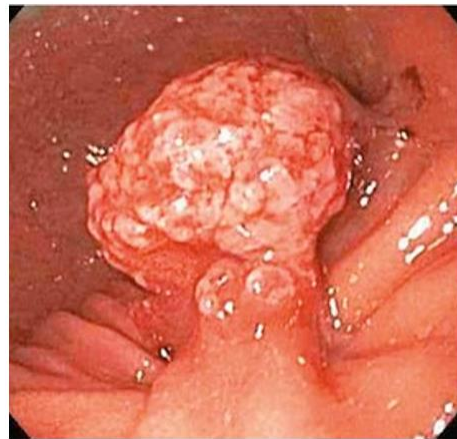
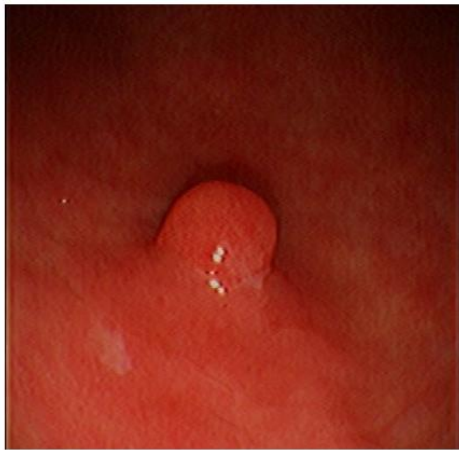胃ポリープについて

一 胃底腺ポリープ



- 胃底腺ポリープは、女性に多くみられ、ピロリ菌陰性の萎縮のない胃粘膜（胃底腺粘膜）に数个以上発生します。
- 症状はありません。癌化の可能性が低く、放置してよいとされています。
- 自然に消失することがあります。

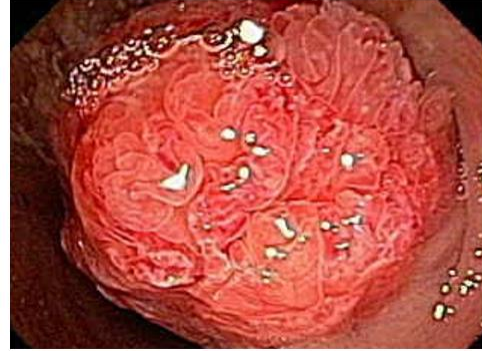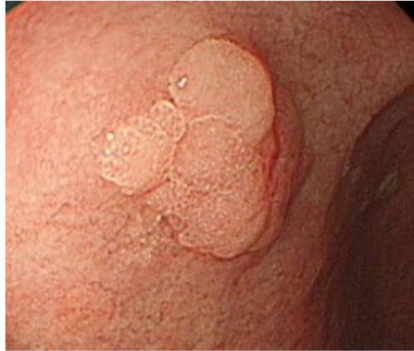— 過形成性ポリープ



- ピロリ菌の除菌により、ポリープが消失することがあります。
- ポリープから出血し、貧血になることがあります。
- 内視鏡による経過観察が必要です。

- 大きさ2 cm 以上のもの、増大するものは癌化のリスクがあるため、注意が必要です。
- ポリープが大きい場合や、出血や貧血がみられる場合には内視鏡的切除（ポリペクトミー）を考慮します。
- ピロリ菌陽性胃炎や自己免疫性胃炎による萎縮性胃粘膜を背景にして発生します。
- 血液中のガストリンが高値となります。

一 腺腫性ポリープ



- 癌になりやすい細胞（異型上皮）の増殖による腫瘍性のポリープです。
- 高齢男性に多く、癌化のリスクが高いと考えられています。
- 2 cm以上のものや癌化が疑われる場合は、内視鏡的切除が必要です。
- 胃粘膜の高度な萎縮や変性（腸上皮化生）を背景として発生します

当院では、胃ポリープに対する診断・治療を積極的に行っておりますので、ぜひ一度ご相談ください。

