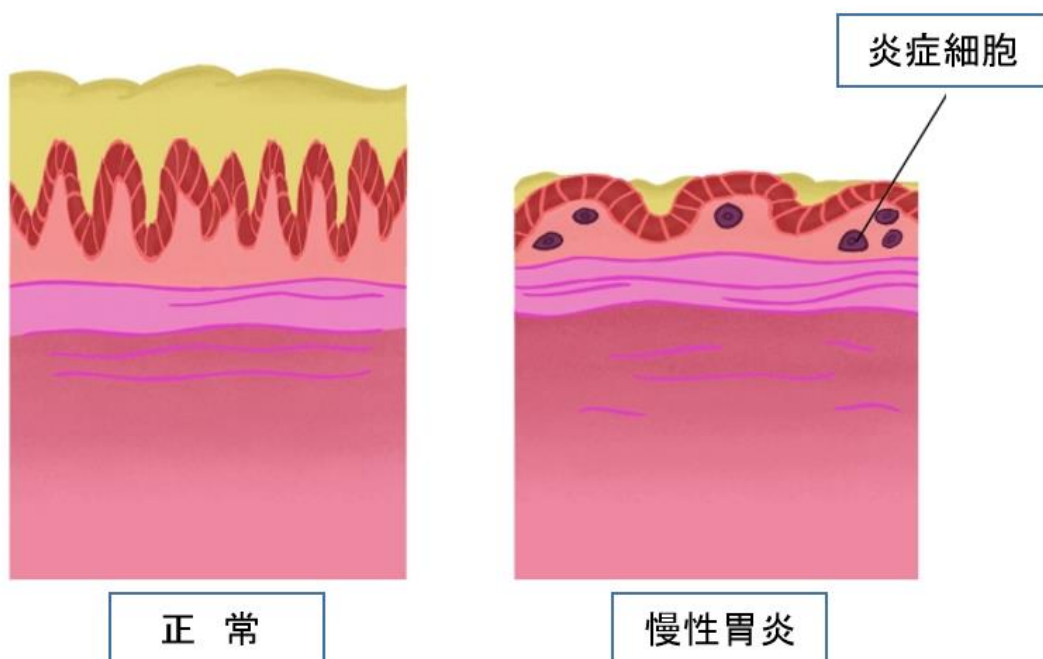


慢性胃炎について

慢性胃炎とは

胃炎が長期間、くりかえし起こることで胃粘膜が変化してしまう状態です。



— 原因は？

原因のほとんどがピロリ菌の感染によるもので、消化性潰瘍や胃癌の発生にも関連します。



ときに、免疫異常により胃の粘膜に炎症が生じる場合もあります（**自己免疫性胃炎**）。

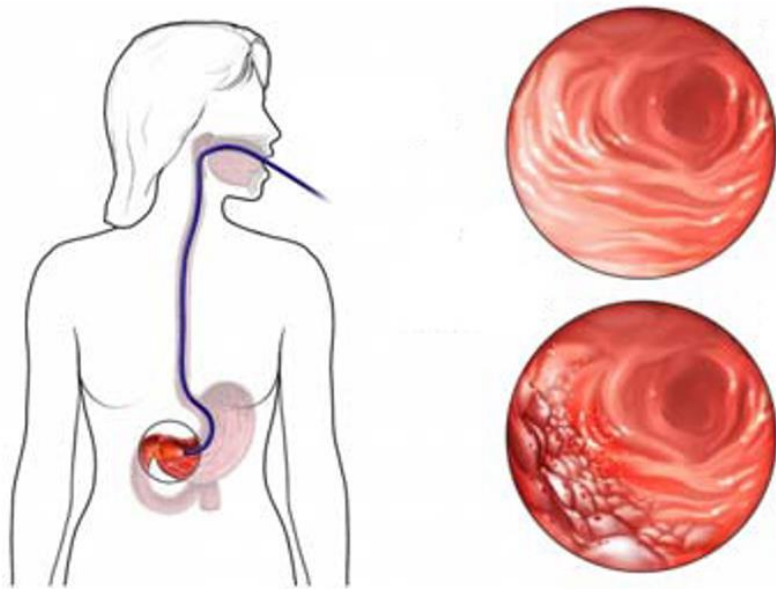
— 症状は？

症状は、胃痛、胃もたれ、胃部膨満感、げっぷなどです。



一 診断は？

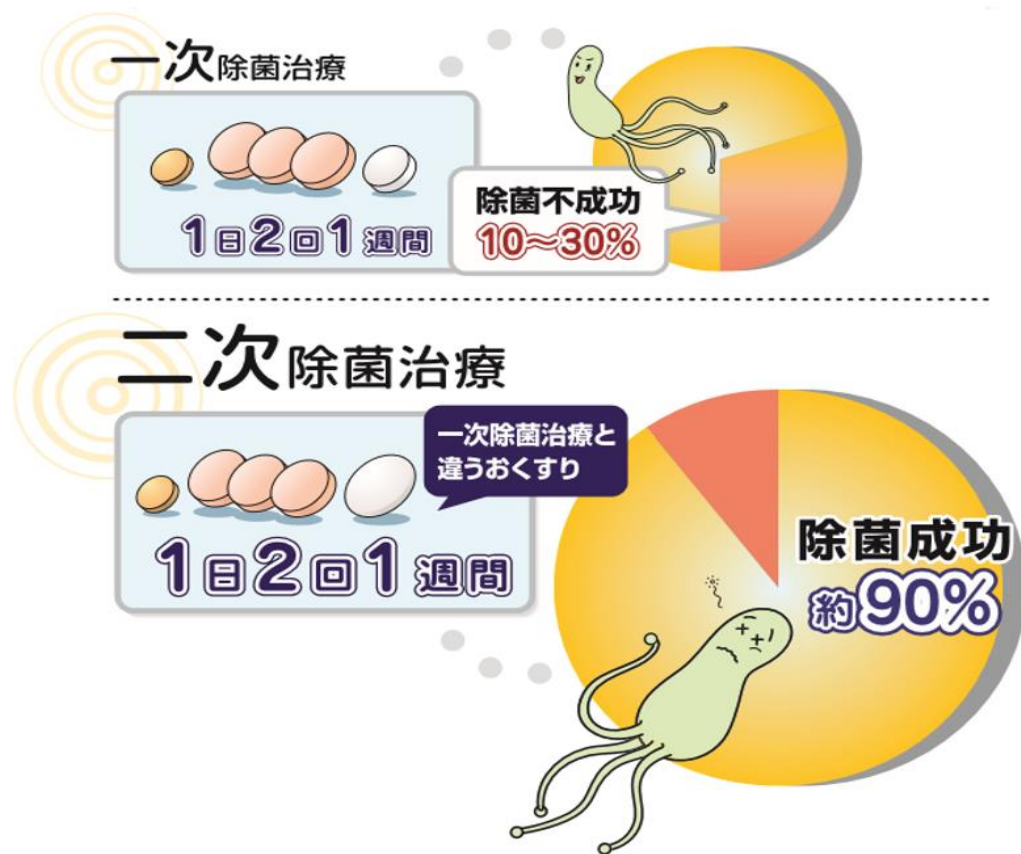
内視鏡検査で、胃炎の有無やヘリコバクター・ピロリ感染の有無を検査します。



血清ペプシノーゲンの測定により、胃粘膜萎縮を評価します。

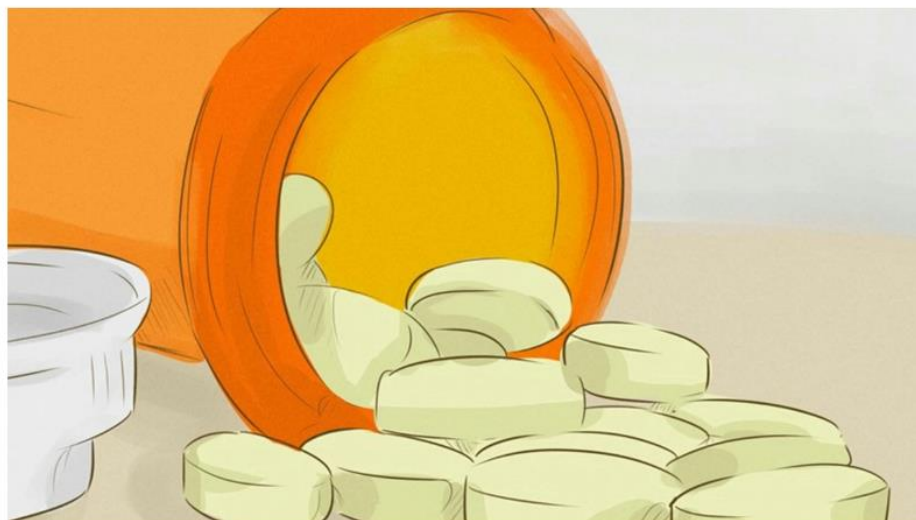一 治療は？

ピロリ菌の除菌が主な治療です。ピロリ菌の除菌は、若いうちに行うと、胃粘膜の変化に対しても予防効果があるといわれています。



若い世代の人で胃に不調を感じたら、早めに医療機関を受診し、検査を受けましょう。

その他、症状の改善には、ドパミン拮抗剤、セロトニン作動薬、漢方薬、H₂受容体拮抗薬、プロトンポンプ阻害薬などの薬物療法が有効です。

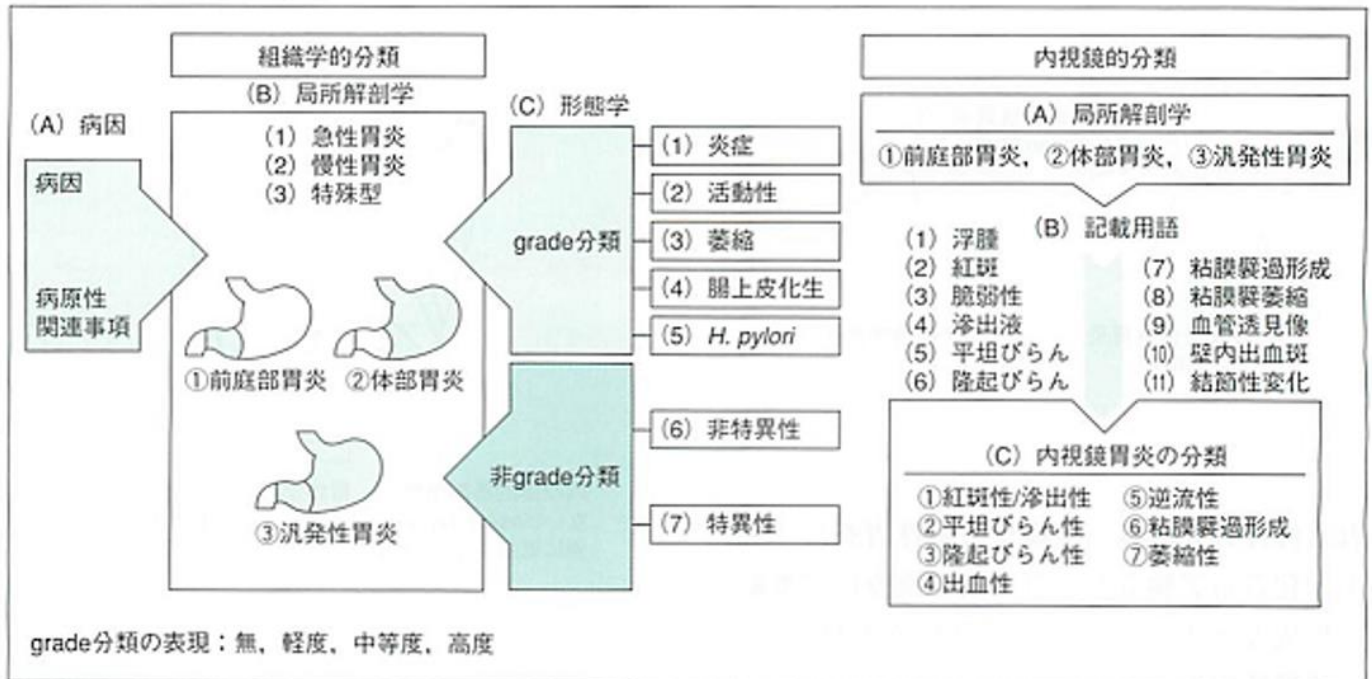


----- 補足 -----

◎ Updated Sydney system による胃炎の国際分類

大きく分けて胃生検による組織診断と内視鏡所見で分類し、組織学的には炎症、活動度、萎縮、腸上皮化生、ピロリ菌などの項目で無～高度まで4段階に分けられます。内視鏡部門では、所見を記載し、カテゴリーに従い分類します。

図3 Updated Sydney System



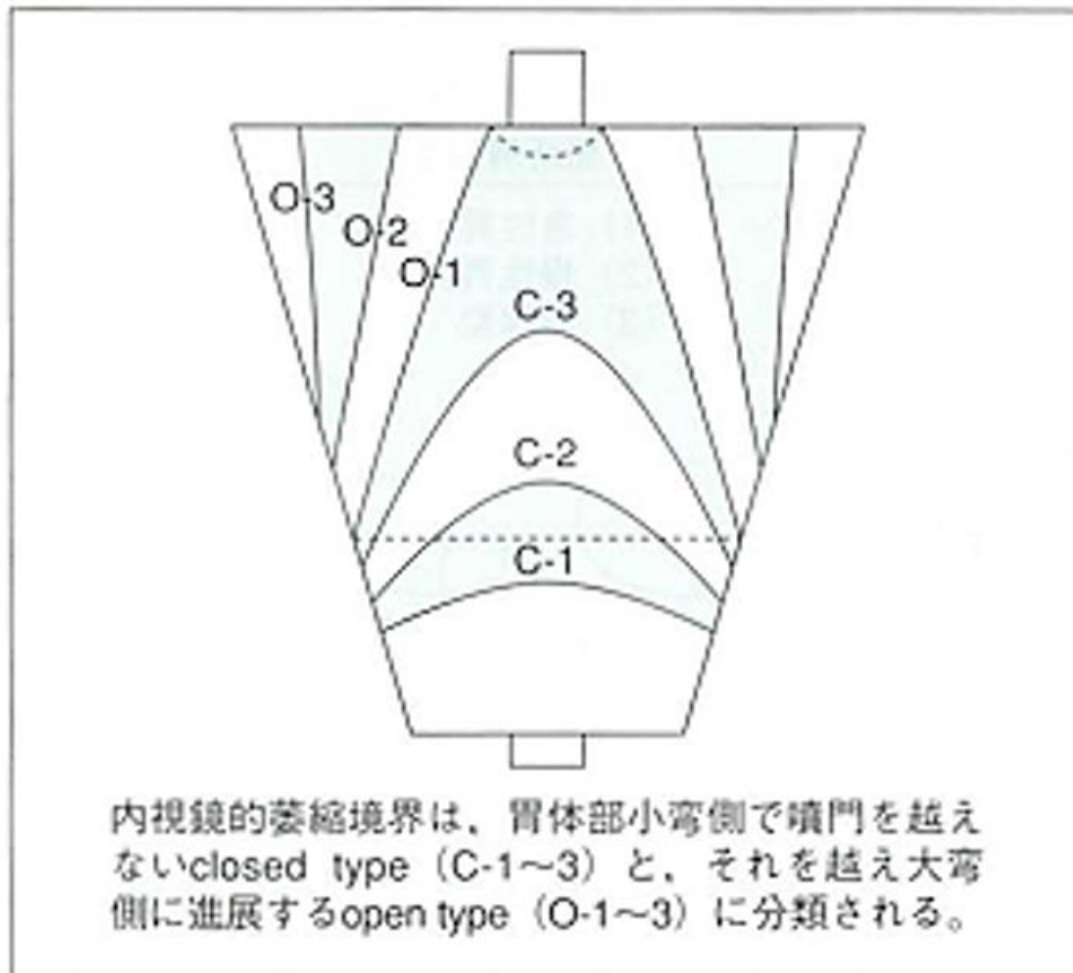
(Dixon MF, et al, 1996)

出典 信州メディビトネット

◎ 萎縮性胃炎の内視鏡診断

—木村・竹本分類

図2 内視鏡的萎縮境界（木村・竹本分類による）



(木村, 1993)

出典 信州メディビトネット

▲ 自己免疫性胃炎

- 抗胃壁細胞抗体により胃の壁細胞が破壊される結果おこる胃炎で、ピロリ菌によるB型胃炎に対し、A型胃炎ともよばれています。
- B型胃炎では胃の幽門前庭部を中心に萎縮が起きますが、A型胃炎は胃体部を中心とする萎縮性胃炎です。
- 抗胃壁細胞抗体、抗内因子抗体により胃の壁細胞が破壊される結果、無酸症、高ガストリン血症を呈します。
- ビタミン B₁₂ の吸収が不足するため、貧血、舌炎、四肢末端のしびれや知覚異常など末梢神経症状を呈することがあります（悪性貧血）。

- 経過中には鉄欠乏性貧血、1 型糖尿病、自己免疫性甲状腺疾患を合併することがあります。
- しばしば過形成性ポリープや、時に神経内分泌腫瘍などを合併します。
- 胃腺癌発生のリスクは 3 倍高くなります。
- 血清ビタミン B₁₂ 濃度の測定、内視鏡検査による萎縮の程度の評価と胃生検による病理診断が必要です。
- 治療はビタミン B₁₂ の注射です。